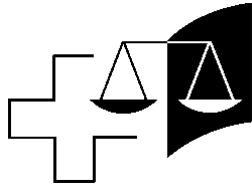


Bundesgericht  
Tribunal fédéral  
Tribunale federale  
Tribunal federal



**8C\_125/2023**

**Urteil vom 8. August 2023**

#### **IV. öffentlich-rechtliche Abteilung**

Besetzung  
Bundesrichter Wirthlin, Präsident,  
Bundesrichter Maillard,  
Bundesrichterinnen Heine, Viscione,  
Bundesrichter Métral,  
Gerichtsschreiber Wüest.

Verfahrensbeteiligte  
A. \_\_\_\_\_,  
vertreten durch Rechtsanwalt Urs Hochstrasser,  
Beschwerdeführerin,

*gegen*

Helsana Unfall AG,  
Recht & Compliance, Postfach, 8081 Zürich Helsana,  
Beschwerdegegnerin.

Gegenstand  
Unfallversicherung  
(Unfallbegriff; Kausalzusammenhang),

Beschwerde gegen das Urteil des Versicherungsgerichts des Kantons Aargau vom 30. Dezember 2022 (VBE.2022.261).

#### **Sachverhalt:**

**A.**  
Die 1963 geborene A. \_\_\_\_\_ war bei der B. \_\_\_\_\_ SA in einem 50 %-Pensum angestellt und dadurch bei der Helsana Unfall AG (nachfolgend: Helsana) obligatorisch gegen die Folgen von Unfällen versichert. Gemäss Bagatellunfall-Meldung UVG vom 9. Dezember 2021 biss sie am 22. November 2021 auf einen Stein, der sich in einem Salatbeutel befunden hatte. Am 29. November 2021 begab sie sich in zahnärztliche Behandlung bei Dr. med. dent. C. \_\_\_\_\_. Dieser wechselte zunächst die Compositfüllung aus. Nachdem dies nicht den gewünschten Erfolg gebracht hatte, erfolgte am 23. Dezember 2021 aufgrund des Verdachts auf eine Längsfraktur die Extraktion des Zahnes 47. Nach Einholung einer Stellungnahme ihres beratenden Arztes Dr. med. dent. D. \_\_\_\_\_ vom 19. Februar 2022 verneinte die Helsana mit Verfügung vom 7. März 2022 ihre Leistungspflicht mangels Vorliegens eines natürlichen Kausalzusammenhangs zwischen dem Ereignis vom 22.

November 2021 und dem geltend gemachten Zahnschaden. Daran hielt sie - nach Einholung einer weiteren Stellungnahme ihres beratenden Arztes vom 1. Juni 2022 - mit Einspracheentscheid vom 7. Juni 2022 fest.

## **B.**

Die von A. \_\_\_\_\_ dagegen erhobene Beschwerde wies das Versicherungsgericht des Kantons Aargau mit Urteil vom 30. Dezember 2022 ab.

## **C.**

Mit Beschwerde in öffentlich-rechtlichen Angelegenheiten lässt A. \_\_\_\_\_ beantragen, es seien ihr in Aufhebung des Einspracheentscheids der Helsana vom 7. Juni 2022 die gesetzlichen Leistungen zuzusprechen. Eventualiter sei die Sache an die Vorinstanz zwecks Einholung eines Gerichtsgutachtens resp. an die Helsana zur Einholung eines versicherungsexternen Gutachtens zurückzuweisen.

Die Helsana, die Vorinstanz und das Bundesamt für Gesundheit (BAG) verzichten auf eine Vernehmlassung.

## **Erwägungen:**

### **1.**

**1.1.** Die Beschwerde in öffentlich-rechtlichen Angelegenheiten kann wegen Rechtsverletzungen gemäss Art. 95 und 96 BGG erhoben werden. Das Bundesgericht wendet das Recht von Amtes wegen an (Art. 106 Abs. 1 BGG), doch prüft es, unter Berücksichtigung der allgemeinen Rüge- und Begründungspflicht (Art. 42 Abs. 1 und 2 BGG), grundsätzlich nur die geltend gemachten Vorbringen, sofern allfällige weitere rechtliche Mängel nicht geradezu offensichtlich sind (BGE 147 I 73 E. 2.1; 145 V 304 E. 1.1; je mit Hinweis).

**1.2.** Im Beschwerdeverfahren um die Zusprechung oder Verweigerung von Geldleistungen der Militär- oder Unfallversicherung ist das Bundesgericht nicht an die vorinstanzliche Feststellung des rechtserheblichen Sachverhalts gebunden (Art. 97 Abs. 2 und Art. 105 Abs. 3 BGG). Steht aber - wie vorliegend - keine Geldleistung, sondern einzig eine (zahnärztliche) Heilbehandlung und damit eine Sachleistung (vgl. Art. 14 ATSG) zur Diskussion, so gelangt die Ausnahmeregelung in Art. 105 Abs. 3 in Verbindung mit Art. 97 Abs. 2 BGG nicht zur Anwendung. Bezüglich Sachverhaltsfeststellungen gilt deshalb hier die eingeschränkte Kognition (BGE 135 V 412; Urteil 8C\_191/2011 vom 16. September 2011 E. 2 mit Hinweis). Das Bundesgericht kann demnach eine - für den Ausgang des Verfahrens entscheidende (vgl. Art. 97 Abs. 1 BGG) - Sachverhaltsfeststellung der Vorinstanz nur berichtigen oder ergänzen, wenn diese offensichtlich unrichtig ist oder aber auf einer Rechtsverletzung im Sinne von Art. 95 BGG beruht (Art. 105 Abs. 1 und 2 BGG). Ansonsten legt es seinem Urteil den Sachverhalt zugrunde, den die Vorinstanz festgestellt hat (Art. 105 Abs. 1 BGG).

**1.3.** Eine Sachverhaltsfeststellung ist nicht schon dann offensichtlich unrichtig, wenn sich Zweifel anmelden, sondern erst, wenn sie eindeutig und augenfällig unzutreffend ist (BGE 132 I 42 E. 3.1). Es liegt noch keine offensichtliche Unrichtigkeit vor, nur weil eine andere Lösung ebenfalls in Betracht fällt, selbst wenn diese als die plausiblere erschiene (vgl. BGE 142 II 369 E. 4.3; 129 I 8 E. 2.1; Urteil 9C\_101/2015 vom 30. November 2015 E. 1.1). Diese Grundsätze gelten auch in Bezug auf die konkrete Beweiswürdigung (vgl. Urteil 9C\_753/2015 vom 20. April 2016 E. 1).

### **2.**

**2.1.** Obwohl in den Anträgen nicht explizit erwähnt, zielt die Beschwerde in erster Linie auf die Aufhebung des kantonalergerichtlichen Urteils ab. Streitig und zu prüfen ist demnach, ob die Vorinstanz Bundesrecht verletzte, indem sie einen Leistungsanspruch der Beschwerdeführerin verneinte.

**2.2.** Die Vorinstanz hat die rechtlichen Grundlagen und die Rechtsprechung betreffend den für die Leistungspflicht des obligatorischen Unfallversicherers erforderlichen natürlichen Kausalzusammenhang zwischen dem Unfall und dem Gesundheitsschaden im Allgemeinen (BGE 134 V 109 E. 2.1) richtig dargelegt. Zutreffend sind auch die Ausführungen zum massgebenden

Beweisgrad der überwiegenden Wahrscheinlichkeit (BGE 146 V 51 E. 5.1) und zum Beweiswert ärztlicher Berichte (BGE 134 V 231 E. 5.1; 125 V 351 E. 3a; 122 V 157 E. 1d; vgl. auch BGE 145 V 97 E. 8.5). Darauf wird verwiesen.

### 3.

Das kantonale Gericht erwog, der beratende Zahnarzt der Helsana Dr. med. dent. D. \_\_\_\_\_ habe nachvollziehbar begründet, dass ein natürlicher Kausalzusammenhang zwischen dem Ereignis vom 22. November 2021 und der beklagten Schädigung des Zahnes 47 zwar möglich, nicht aber überwiegend wahrscheinlich nachgewiesen sei. Es bestünden keine auch nur geringen Zweifel an der Schlüssigkeit und Vollständigkeit der Beurteilungen des beratenden Arztes, weshalb der angefochtene Einspracheentscheid zu bestätigen sei. Bei diesem Ergebnis könne offen bleiben, ob das Ereignis vom 22. November 2021 überhaupt den Unfallbegriff gemäss Art. 4 ATSG erfülle.

### 4.

**4.1.** Die Beschwerdeführerin macht zunächst geltend, die Voraussetzung des ungewöhnlichen äusseren Faktors sei erfüllt, was auch die Helsana stillschweigend anerkannt habe. Es sei von einem Unfall im Sinne von Art. 4 ATSG auszugehen.

**4.2.** Im angefochtenen Urteil fehlen verbindliche Feststellungen zum Ereignis vom 22. November 2021. Da die Akten aber insoweit liquid sind, kann das Bundesgericht den Sachverhalt diesbezüglich selber ergänzen (vgl. E. 1.2 hiervor; vgl. auch BGE 143 V 177 E. 4.3; 140 V 22 E. 5.4.5). Gemäss Unfallmeldung vom 9. Dezember 2021 biss die Beschwerdeführerin am 22. November 2021 auf einen Stein, der sich in einem Salatbeutel befand, den sie zuvor im Supermarkt gekauft hatte. Im Fragebogen zum Zahnschaden vom 16. November 2021 (wohl [richtig:] 16. Dezember 2021) hielt sie zum Unfallhergang erneut fest, sie habe im Supermarkt einen Salat gekauft und diesen zu Hause gegessen. Im Salat habe sich ein grösserer Stein befunden, auf den sie gebissen habe. Der Stein sei vorhanden. Auch gegenüber ihrem Zahnarzt schilderte sie den Vorfall gleich. In der vorliegenden Beschwerde wies sie darauf hin, dass sich der betreffende Stein im Besitz der Helsana befinde, was diese nicht in Abrede stellt. Es besteht kein Grund zur Annahme, die Beschwerdeführerin hätte den Sachverhalt nicht korrekt geschildert. Mithin ist davon auszugehen, dass sie am 22. November 2021 tatsächlich auf einen Stein aus einem Salatbeutel biss. Die Helsana hat denn auch zu Recht zu keinem Zeitpunkt behauptet, das Ereignis vom 22. November 2021 erfülle die Voraussetzungen des Unfallbegriffs nach Art. 4 ATSG nicht (vgl. etwa ihre Duplik im vorinstanzlichen Verfahren, in der sie das Vorliegen eines Unfalls ausdrücklich nicht bestritt). Ausschlaggebend ist nach der Rechtsprechung zu den Zahnverletzungen beim Essen nämlich, ob der fragliche äussere Faktor, der zur Zahnverletzung geführt hat, üblicher Bestandteil des verarbeiteten Materials ist (SVR 2016 UV Nr. 17 S. 52, 8C\_750/2015 E. 5; RKUV 1992 Nr. U 144 S. 82 E. 2b). Das ist vorliegend nicht der Fall. Ein Stein in einem abgepackten verzehrfertigen Salat, der in einem Supermarkt gekauft wurde, überschreitet den Rahmen des Alltäglichen oder Üblichen (vgl. dazu BGE 142 V 219 E. 4.3.1; 129 V 402 E. 2.1; Urteil K 1/88 vom 15. August 1988 E. 2b, nicht publ. in: BGE 114 V 169, aber in: RKUV 1988 K 787 419; Urteil 8C\_191/2018 vom 21. Dezember 2018 E. 3.1), wie die Beschwerdeführerin zutreffend vorbringt. Es besteht im Übrigen kein Grund zur Annahme, dass die weiteren Voraussetzungen des Unfallbegriffs nicht gegeben wären. Mithin erfüllt das Ereignis vom 22. November 2021 den Begriff des Unfalls im Sinne von Art. 4 ATSG.

### 5.

Umstritten ist, ob die vom behandelnden Zahnarzt festgestellte Schädigung des Zahnes 47 (Teilfraktur der okklusalen Füllung und Verdacht auf eine Längsfraktur des Zahnes) auf den Unfall vom 22. November 2021 zurückzuführen ist.

**5.1.** Die Leistungspflicht der Unfallversicherung setzt unter anderem voraus, dass zwischen dem schädigenden Ereignis und dem behandelten Zahnleiden nach dem im Sozialversicherungsrecht üblichen Beweisgrad der überwiegenden Wahrscheinlichkeit ein natürlicher Kausalzusammenhang besteht. Nach der Rechtsprechung zu den im Sinne von Art. 6 Abs. 1 UVG massgebenden Ursachen gehören auch Umstände, ohne deren Vorhandensein die gesundheitliche Beeinträchtigung nicht zur gleichen Zeit eingetreten wäre. Eine schadensauslösende traumatische Einwirkung ist also selbst dann leistungsbegründend, wenn der betreffende Schaden auch ohne das versicherte Ereignis früher oder später wohl eingetreten wäre, der Unfall somit nur hinsichtlich des Zeitpunkts des

Schadenseintritts *Conditio sine qua non* war. Anders verhält es sich, wenn der Unfall nur Gelegenheits- oder Zufallsursache ist, welche ein gegenwärtiges Risiko, mit dessen Realisierung jederzeit zu rechnen gewesen wäre, manifest werden lässt, ohne im Rahmen des Verhältnisses von Ursache und Wirkung eigenständige Bedeutung anzunehmen.

Einem Ereignis kommt demzufolge der Charakter einer anspruchsbegründenden Teilursache zu, wenn das aus der potentiellen pathogenen Gesamtursache resultierende Risiko zuvor nicht dermassen gegenwärtig war, dass der auslösende Faktor gleichsam beliebig und austauschbar erschiene. Dagegen entspricht die unfallbedingte Einwirkung - bei erstelltem Auslösezusammenhang - einer (anspruchshindernden) Gelegenheits- oder Zufallsursache, wenn sie auf einen derart labilen, prekären Vorzustand trifft, dass jederzeit mit einem Eintritt der (organischen) Schädigung zu rechnen gewesen wäre, sei es aus eigener Dynamik der pathogenen Schadensanlage oder wegen Ansprechens auf einen beliebigen anderen Zufallsanlass. Wenn ein alltäglicher alternativer Belastungsfaktor zu annähernd gleicher Zeit dieselbe Gesundheitsschädigung hätte bewirken können, erscheint der Unfall nicht als kausal signifikantes Ereignis, sondern als austauschbarer Anlass; es entsteht daher keine Leistungspflicht des obligatorischen Unfallversicherers (SVR 2012 UV Nr. 8 S. 27, **8C**\_380/2011 E. 4.2.1; SVR 2007 UV Nr. 28 S. 94, U 413/05 E. 4; Urteile **8C**\_692/2022 vom 2. Mai 2023 E. 4.2.2; **8C**\_287/2020 vom 27. April 2021 E. 3.1; ANDREAS TRAUB, Natürlicher Kausalzusammenhang zwischen Unfall und Gesundheitsschädigung bei konkurrierender pathogener Einwirkung: Abgrenzung der wesentlichen Teilursache von einer anspruchshindernden Gelegenheits- oder Zufallsursache, in: SZS 2009 S. 479).

**5.2.** Bei organisch objektiv ausgewiesenen Gesundheitsschäden, einschliesslich Zahnschäden, deckt sich die natürliche weitgehend mit der - für die Leistungspflicht weiter vorausgesetzten - adäquaten Unfallkausalität. Hier spielt mithin die unter Adäquanzgesichtspunkten entscheidende Frage, ob das Unfallereignis nach der allgemeinen Lebenserfahrung an sich geeignet ist, einen Erfolg von der Art des eingetretenen herbeizuführen, der Eintritt dieses Erfolges also durch das Ereignis allgemein als begünstigt erscheint (**BGE 129 V 177** E. 3.2 mit Hinweis), für die Begründung der Leistungspflicht praktisch keine Rolle (zum Ganzen: **BGE 134 V 109** E. 2.1 mit Hinweis). Bei Zahnschäden mit im Unfallzeitpunkt krankhaftem Vorzustand könnte die adäquate Kausalität - analog zur natürlichen (E. 5.1 hiavor) - nur dann verneint werden, wenn anzunehmen wäre, dass der durch einen krankhaften Vorzustand geschwächte Zahn zur annähernd gleichen Zeit selbst einer normalen Belastung nicht standgehalten hätte (Urteil 9C\_242/2010 vom 29. November 2010 E. 3.3; vgl. auch **BGE 114 V 169** E. 3b).

**5.3.** Betreffend Zahnschäden ist sodann Folgendes zu ergänzen: Ein völlig gesunder Zahn hält stärkeren Belastungen stand als ein sanierter, doch bleibt ein behandelter Zahn in der Regel für den normalen Kauakt durchaus funktionstüchtig. Wenn ein solcher Zahn einer plötzlichen, nicht beabsichtigten und aussergewöhnlichen Belastung nicht standhält, darf die Annahme eines Unfalls nicht mit der Begründung ausgeschlossen werden, ein völlig intakter Zahn hätte die Belastung überstanden. Vorbehalten bleiben Fälle, in denen der Zahn so geschwächt ist, dass er auch eine normale Belastung nicht ausgehalten hätte (zum Ganzen: vgl. **BGE 114 V 169** E. 3b; vgl. auch SVR 2016 UV Nr. 17 S. 52, **8C**\_750/2015 E. 5; Urteil 9C\_639/2014 vom 24. Februar 2015 E. 4.1).

**5.4.** Es stellt sich somit zum einen die Frage, ob der Unfall vom 22. November 2021 die Teilfraktur der Füllung ausgelöst hat (Auslösezusammenhang; vgl. E. 5.1 hiavor), und bejahendenfalls, ob der betroffene Zahn 47 im Zeitpunkt des Unfallereignisses selbst einer normalen Belastung nicht standgehalten hätte. Die medizinische Aktenlage präsentiert sich wie folgt:

**5.4.1.** Mit Stellungnahme vom 4. März 2022 hielt der behandelnde Zahnarzt Dr. med. dent. C. \_\_\_\_\_ fest, die Beschwerdeführerin habe auf einen Stein im Salat gebissen. Dabei habe ein Teil ihrer okklusalen Füllung am Zahn 47 frakturiert. Die Beschwerdeführerin habe anlässlich der Sprechstunde vom 29. November 2021 über Schmerzen auf Druck geklagt. Zudem sei der Zahn 47 beim Vitalitätstest stark hypersensibel gewesen. Die Compositfüllung sei dann ausgewechselt worden, was allerdings nicht den gewünschten Erfolg gebracht habe. Trotz mehrmaliger Fluoridlackapplikationen und Schliifkorrekturen seien die Schmerzen auf Druck und Kälte geblieben. Deshalb sei am 23. Dezember 2021 der Zahn 47 mit Verdacht auf eine Längsfraktur extrahiert worden. Dr. med. dent. C. \_\_\_\_\_ bejahte abschliessend einen direkten Zusammenhang zwischen dem Unfallereignis und der Zahnschädigung. Mit Schreiben vom 27. Juli 2022 gab er zudem an, die Beschwerdeführerin sei bis zum Ereignis vom 22. November 2021 beschwerdefrei gewesen, weshalb

seiner Ansicht nach der Kausalzusammenhang zwischen dem Unfall und dem Zahnschaden gegeben sei.

**5.4.2.** Der beratende Arzt der Helsana Dr. med. dent. D. \_\_\_\_\_ hielt demgegenüber in seiner Beurteilung vom 19. Februar 2022 fest, die Beschwerdeführerin habe massiv abradierte Zähne. Zudem könnten Überempfindlichkeiten jederzeit auftreten. Die Wurzeln des Zahnes 47 hätten apikal radiologische Veränderungen aufgewiesen. Diese seien scharf begrenzt, was ein Zeichen eines chronischen, über Monate dauernden, Prozesses sei. Ein natürlicher Kausalzusammenhang sei nur möglich. Am 1. Juni 2022 vermerkte Dr. med. dent. D. \_\_\_\_\_ ergänzend, die Beschwerdeführerin übe starke Parafunktionen (Knirschen) aus. Dies sei auf dem Röntgenbild vom 6. Dezember 2021 erkennbar. Die Höcker seien durch Abnutzung fast gänzlich abradiert. Durch den Verlust des schützenden Schmelzes liege das empfindliche Dentin frei, was wiederum zu Schmerzempfindungen beim Kauen führe (mechanische und chemische Reizung). Wegen des Substanzverlustes verlören Füllungen die mechanische Retention und würden gleichzeitig auch dünner. Es sei üblich, dass es mit der Zeit unter normaler Kaubelastung zu Füllungsverlusten, Füllungsfrakturen oder Teilverlusten von Füllungen komme. Ausserdem könne die enorme Belastung während des Knirschens mit der Zeit zu Längsrissen im Zahn führen. In der Orthopantomographie vom 23. Dezember 2021 finde sich ein klares Zeichen eines chronisch entzündlichen Prozesses, der über Jahre andauere. Der entzündliche Prozess im Knochen sei eine Reaktion eines Reizes des Nerves. Dieser könne bedingt sein durch die tiefe pulpanahe okklusale Füllung, das freiliegende Dentin oder durch einen Längsriss. Die damit verbundenen Beschwerden träten schleichend auf. Der beratende Arzt verneinte zusammenfassend selbst eine Teilkausalität des Unfalls.

**5.5.** Die Beschwerdeführerin bestreitet zu Recht den Beweiswert der Berichte des Dr. med. dent. D. \_\_\_\_\_. So ergibt sich aus seinen Stellungnahmen zwar, dass der Zahn 47 bereits vor dem Ereignis vom 22. November 2021 geschädigt war. Doch auch ein sanierter Zahn kann für den normalen Kauakt durchaus noch funktionstüchtig sein (vgl. E. 5.3 hiervor). Dass der betreffende Zahn derart geschwächt gewesen wäre, dass er auch einer normalen Belastung (Kauakt, Knirschen) nicht standgehalten hätte, kann der Einschätzung des beratenden Arztes so nicht entnommen werden. Dr. med. dent. D. \_\_\_\_\_ deutete zwar an, dass der betreffende Zahn auch ohne Unfall früher oder später Schaden genommen hätte ("mit der Zeit"), und er mutmasste, dass das Knirschen zu Längsrissen führen könne. Damit ist aber nicht erstellt, dass aufgrund des Vorzustands ein alternativer, alltäglicher Belastungsfaktor zu annähernd gleicher Zeit dieselbe Gesundheitsschädigung hätte bewirken können. Ausserdem setzte sich der beratende Zahnarzt überhaupt nicht mit dem Unfallereignis und den dabei wirkenden Kräften auseinander, obwohl es nach dem Gesagten als erstellt zu gelten hat, dass die Beschwerdeführerin am 22. November 2021 auf einen Stein biss. Die Beurteilung des beratenden Arztes ist insofern für die streitigen Belange nicht umfassend. Sein Schluss, es bestehe kein Kausalzusammenhang zwischen dem Ereignis vom 22. November 2021 und der festgestellten Zahnschädigung, ist insofern nicht nachvollziehbar.

**5.6.** Auf der anderen Seite stützt sich der behandelnde Zahnarzt bei seiner Einschätzung im Wesentlichen auf den Umstand, dass die Beschwerdeführerin vor dem Ereignis vom 22. November 2021 beschwerdefrei gewesen sei. Diese Begründung läuft auf die im gegebenen Kontext unzulässige Beweismaxime "post hoc ergo propter hoc" hinaus (vgl. BGE 142 V 325 E. 2.3.2.2; 119 V 335 E. 2b/bb). Solches reicht für den rechtsgenügenden Nachweis eines Kausalzusammenhangs nicht aus. Beim Bericht des Dr. med. dent. C. \_\_\_\_\_ vom 1. Februar 2023 handelt es sich im Übrigen, da nach dem angefochtenen Urteil entstanden, um ein echtes Novum (vgl. Art. 99 Abs. 1 BGG; BGE 143 V 19 E. 1.2 mit Hinweisen), das unbeachtlich bleibt.

**5.7.** Zusammenfassend lässt sich aufgrund der vorhandenen medizinischen Akten nicht zuverlässig feststellen, ob das Unfallereignis vom 22. November 2021 zumindest Teilursache des strittigen Zahnschadens bildete und ob der Zahn 47 bereits vor dem Unfallereignis vom 22. November 2021 derart geschwächt war, dass er auch eine normale Belastung nicht ausgehalten hätte. Der Sachverhalt wurde demnach nicht rechtsgenügend abgeklärt, was den Untersuchungsgrundsatz (Art. 43 Abs. 1, Art. 61 lit. c ATSG) und zugleich die Regeln betreffend den Beweiswert von ärztlichen Berichten (BGE 134 V 231 E. 5.1) verletzt.

Es ist in erster Linie Aufgabe des Unfallversicherers, von Amtes wegen die notwendigen Abklärungen vorzunehmen, um den rechtserheblichen Sachverhalt vollständig festzustellen (Art. 43 Abs. 1 ATSG; vgl. auch BGE 132 V 368 E. 5; Urteil 8C\_523/2022 vom 23. Februar 2023 E. 5.4 mit Hinweis). Die

Sache ist daher an die Helsana zurückzuweisen, damit sie - nach Einholung der Krankengeschichte beim behandelnden Zahnarzt - im Verfahren nach Art. 44 ATSG ein medizinisches Gutachten einhole und anschliessend über den Leistungsanspruch der Beschwerdeführerin neu verfüge (vgl. auch BGE 132 V 368 E. 5; Urteil 8C\_523/2022 vom 23. Februar 2023 E. 5.4 mit Hinweis).

**6.**

Die Rückweisung der Sache an die Verwaltung zu erneuter Abklärung gilt für die Frage der Auferlegung der Gerichtskosten wie auch der Parteientschädigung als vollständiges Obsiegen im Sinne von Art. 66 Abs. 1 sowie Art. 68 Abs. 1 und 2 BGG, unabhängig davon, ob sie beantragt oder ob das Begehren im Haupt- oder Eventualantrag gestellt wird (BGE 141 V 281 E. 11.1, 137 V 210 E. 7.1). Die unterliegende Beschwerdegegnerin hat die Gerichtskosten zu tragen (Art. 66 Abs. 1 Satz 1 BGG) und der Beschwerdeführerin eine Parteientschädigung zu bezahlen (Art. 68 Abs. 2 BGG). Zur Neuverlegung der Parteientschädigung des vorinstanzlichen Verfahrens ist die Sache an das kantonale Gericht zurückzuweisen (Art. 67 und Art. 68 Abs. 5 BGG).

**Demnach erkennt das Bundesgericht:**

**1.**

Die Beschwerde wird teilweise gutgeheissen. Das Urteil des Versicherungsgerichts des Kantons Aargau vom 30. Dezember 2022 und der Einspracheentscheid der Helsana Unfall AG vom 7. Juni 2022 werden aufgehoben. Die Sache wird zu neuer Verfügung an die Helsana Unfall AG zurückgewiesen. Im Übrigen wird die Beschwerde abgewiesen.

**2.**

Die Gerichtskosten von Fr. 500.- werden der Beschwerdegegnerin auferlegt.

**3.**

Die Beschwerdegegnerin hat die Beschwerdeführerin für das bundesgerichtliche Verfahren mit Fr. 2'800.- zu entschädigen.

**4.**

Die Sache wird zur Neuverlegung der Parteientschädigung des vorangegangenen Verfahrens an das Versicherungsgericht des Kantons Aargau zurückgewiesen.

**5.**

Dieses Urteil wird den Parteien, dem Versicherungsgericht des Kantons Aargau und dem Bundesamt für Gesundheit schriftlich mitgeteilt.

Luzern, 8. August 2023

Im Namen der IV. öffentlich-rechtlichen Abteilung  
des Schweizerischen Bundesgerichts

Der Präsident: Wirthlin

Der Gerichtsschreiber: Wüest